ЕФЕКТИВНІСТЬ ЗАСТОСУВАННЯ ТИМЧАСОВИХ ІМПЛАНТАТІВ ДЛЯ ОРТОПЕДИЧНОЇ РЕАБІЛІТАЦІЇ ПАЦІЄНТІВ В УМОВАХ ДЕФІЦИТУ КІСТКОВОЇ ТКАНИНИ

AlphaBio TEC PROFESSIONAL

В.Г. Шевченко
лікар–стоматолог–ортопед стоматологічного центру «ЛараДент», Київ

Ю.В. Чепурний
к.мед.н., хірург–стоматолог стоматологічного центру «ЛараДент», Київ

Ортопедичне лікування пацієнтів з використанням дентальних імплантатів за умови відсутності достатнього об'єму кісткової тканини являє собою непросту задачу, особливо у випадках необхідності усунення дефектів зубних рядів значної протяжності. Реабілітація даної групи пацієнтів завжди багатоетапна: як на хірургічному, так і на ортопедичному етапі лікування.

При традиційному підході лікування включає:

- планування майбутніх кінцевих ортопедичних реставрацій;
- хірургічну підготовку до дентальної імплантації шляхом проведення різних варіантів остеопластики для збільшення об'єму кісткової тканини;
- установку дентальних імплантатів.

Середній термін лікування може складати від 8 до 12 місяців.

Даний протокол передбачає тривалу відсутність зубів у пацієнтів. В тих випадках, коли протезуванню передував значний період існування дефектів зубних рядів, відзначається легка психологічна адаптація пацієнтів до подібного багатоетапного та тривалого лікування. В багатьох випадках пацієнти навіть відмовляються від виготовлення тимчасових ортопедичних конструкцій та раннього функціонального навантаження на дентальні імплантати.

Разом з тим, в своїй практиці нам доводилось мати справу з групою пацієнтів, які вимагали негайної ортопедичної реабілітації, причому за умови надійної фіксації протезної конструкції. У випадку достатньої кісткової пропозиції протокол реабілітації може передбачати раннє функціональне навантаження усіх чи частини встановлених дентальних імплантатів для досягнення необхідного результату. У випадку дефіциту кісткової тканини можливе використання тимчасових незнімних чи знімних конструкцій. Але існують клінічні ситуації (односторонні дистально необмежені дефекти зубних рядів значної протяжності, повна вторинна адентія за несприятливих умов для фіксації знімних протезів, тощо), в яких використання традиційних тимчасових протезних конструкцій неможливе.

У випадках вираженого дефіциту кісткової тканини при необхідності негайної ортопедичної реабілітації пацієнтів, особливо за наявності супутньої парадонтальної патології, спровокованої загальносоматичними чинниками, нами успішно застосовуються тимчасові дентальні імплантати. Даний лікувальний протокол передбачає установку тонких тимчасових імплантатів за певний час (під час видалення зубів) або одночасно з установкою постійних дентальних імплантатів. Вони використовуються в якості опори для тимчасової протезної конструкції під час проведення остеопластики та інтеграції постійних імплантатів.

Мал. 1. Правосторонній синус-ліфтинг, бікортикальна установка тимчасового дентального імплантата «Alpha Bio Arrow ARR» в якості дистальної опори для тимчасового мостоподібного протеза

З 2011 по 2015 роки нами проведено реабілітацію 17 пацієнтів з використанням тимчасових дентальних імплантатів **«Alpha Bio Arrow ARR».** За даний період було встановлено 53 дентальних імплантати. Мінімальний термін функціонування даних імплантатів склав 2 місяці, при цьому максимальний – 39 місяців. Передчасна дезінтеграція тимчасових дентальних імплантатів **«Alpha Bio Arrow ARR»,** тобто до моменту можливості використання постійних дентальних імплантатів, нами спостерігалась лише у 3-х пацієнтів (4 дентальних імплантати). При цьому відмічено дезінтеграцію лише 2-х постійних імплантатів з 69, що були встановлені паралельно з тимчасовими.

Тимчасові дентальні імплантати нами використовувались в основному в пацієнтів з вираженою пародонтальною патологією, яка супроводжувалася значними кістковими дефектами, при необхідності проведення видалень зубів та санації кісткової тканини перед проведенням дентальної імплантації. Також використання тимчасових дентальних імплантатів виявилось ефективним та чи не єдиним можливим варіантом негайної тимчасової ортопедичної реабілітації у випадках наявності односторонніх дистально необмежених дефектів зубних рядів (особливо на верхній щелепі) значної протяжності (до рівня різців).

Під час роботи з дентальними імплантатами **«Alpha Bio Arrow ARR»** нами виявлено ряд особливостей. Перш за все, дані імплантати мають встановлюватись у кісткову тканину з вираженим прошарком міцної кортикальної пластинки. Якщо для нижньої щелепи це не є суттєвим обмеженням, то на верхній щелепі використання зазначених імплантатів було ефективним у випадках їхнього встановлення в проекції носолобного контрфорсу (бокова стінка носового ходу), що відповідає позиції від бокового різця до першого премоляра. По-друге, установка імплантатів має проводитись з максимальним досягненням паралельності, оскільки основними причинами передчасної дезінтеграції імплантатів була руйнівна дія кутових навантажень.

В своїй роботі ми віддавали перевагу імплантатам **«Alpha Bio Arrow ARR»** довжиною 13 мм з прямим абатментом, оскільки вони забезпечували необхідну механічну стійкість для функціонування протезів та можливість зміни ортопедичної конструкції з незнімної на знімну і навпаки в залежності від мінливості клінічних умов. Нами виявлено єдиний «недолік» даного лікувального підходу – часто пацієнти затягували процес реабілітації в зв'язку з задовільною фіксацією ортопедичної конструкції або втрачали мотивацію для більш складного та багатоетапного лікування.

Нижче наводимо клінічний приклад використання зазначеного лікувального підходу.

Пацієнтка А., 39 років, звернулась до нашої клініки зі скаргами на рухомість зубів верхньої та нижньої щелепи, кровоточивість ясен, незадовільну естетику посмішки. При зборі анамнезу виявилось, що пацієнтка в минулому вживала наркотичні препарати і проживала на території з незадовільною екологічною ситуацією, з чим пов'язувала зазначені скарги. При клінічному обстеженні виявлено патологічну рухомість II-III ступеня, пародонтальні кишені від 4 до 7 міліметрів, катаральний гінгівіт, множинні вузли травматичної оклюзії в усіх зубних сегментах. На ортопантомограммі виявлено виражену вертикальну та горизонтальну резорбцію кісткової тканини навколо наявних зубів. Паралельно відмічено наявність вторинного деформуючого остеоартрозу правого скронево-нижньощелепного суглобу з недорозвиненням гілки нижньої щелепи після травми в дитинстві.

Пацієнтка була налаштована на радикальне вирішення проблеми і відмовилась від будь-яких зубозберігаючих інтервенцій. Перед плануванням лікувальних заходів був проведений моніторинг маркерів остеорезорбції, який, втім, не виявив жодних відхилень від референтних значень.

На підставі клінічного, рентгенологічного (ортопантомографія, КТ) та лабораторного обстеження,

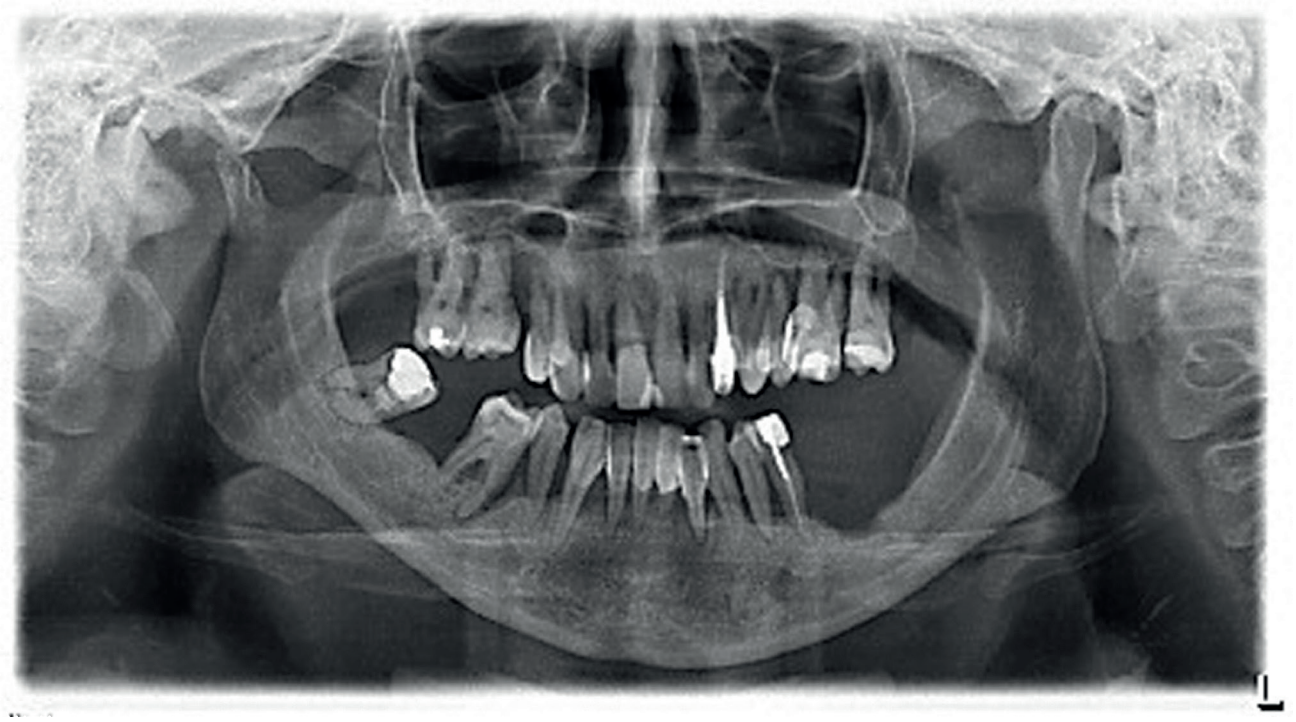

Мал. 2. Ортопантомограма пацієнтки на початковому етапі лікування.

Мал. 3. Зовнішній вигляд зубних рядів пацієнтки А. на момент звернення.

а також враховуючи побажання пацієнта, нами було рекомендовано: проведення правосторонньої площинної остеотомії нижньої щелепи з артропластикою правого СНЩС з метою його реконструкції; подовження правої гілки нижньої щелепи та просторового позиціонування підборіддя в серединному положенні; подальше видалення наявних зубів; установка тимчасових дентальних імплантатів **«Alpha Bio Arrow ARR»** з безпосереднім виготовленням і фіксацією тимчасової незнімної конструкції; установка дентальних імплантатів у фронтальних відділах верхньої та нижньої щелепи для фіксації повних знімних протезів, подальше проведення остеопластики альвеолярних частин щелеп в дистальних відділах для установки там дентальних імплантатів. На завершальному етапі роботи планувалось виготовлення умовно знімних або незнімних постійних ортопедичних конструкції в залежності від успіху попередніх лікувальних заходів. Після обговорення плану лікування в нього була внесена лише одна зміна: пацієнтка відмовилась від проведення реконструктивної операції на нижній щелепі на даному етапі. Даний план був скоректований і узгоджений з пацієнткою.

Таким чином на першому етапі нами проведено множинне видалення зубів, санацію кісткової тканини альвеолярних частин щелеп, їх підготовку до встановлення дентальних імплантатів. Паралельно виготовлені тимчасові протези за відбитками власних зубів пацієнтки, які мали протяжність від позиції першого премоляра до першого премоляра протилежної сторони на обох щелепах, що задовольняло пацієнтку в естетичному плані. Через 7 днів знято шви, отримано відбитки щелеп та виготовлено тимчасові знімні протези.

Мал. 4. Вигляд порожнини рота після множинної екстракції зубів, санації кісткової тканини та установки тимчасових дентальних імплантатів.

Через 2 місяці після попереднього етапу після проведення повторної комп'ютерної томографії щелеп та оцінки кісткового об'єму були встановлені

Мал. 5. Фіксація незнімної конструкції з опорою на тимчасові імплантати, виготовленої безпосередньо після хірургічного втручання.

Мал. 6. Вигляд зубних рядів після виготовлення та фіксації тимчасових знімних протезів, фіксованих на імплантатах «Alpha Bio Arrow» ARR.

Мал. 7. Вигляд кінцевих ортопедичних реставрацій.

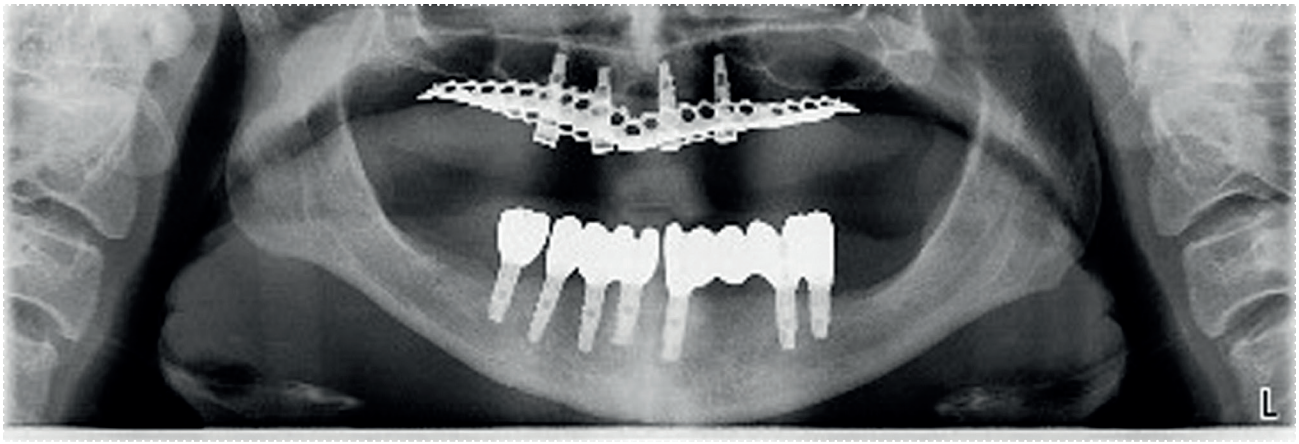

Мал. 8. Ортопантомограма пацієнтки на останньому етапі лікування.

дентальні імплантати **«Alpha Bio SPI»** у фронтальних відділах щелеп. Через 7 днів було знято шви та здійснено перебазування тимчасових знімних протезів.

Після закінчення даного етапу пацієнтка зникла з поля зору та з'явилась через 1 рік. Виявлено дезінтеграцію одного з постійних імплантатів на нижній щелепі та одного тимчасового на верхній щелепі. Проведено видалення тимчасового імплантата та виготовлення повного знімного протезу на верхню щелепу з опорою на дентальні імплантати. Фіксація протезу здійснювалась з використанням системи **«AlphaLoc».** На нижній щелепі після повторної КТ проведено додаткову установку 3-х дентальних імплантатів **«Alpha Bio DFI».**

Через 3 місяці виявлено інтеграцію усіх імплантатів на нижній щелепі. Проведено виготовлення незнімного зубного протезу з гвинтовою фіксацією на дентальних імплантатах.

Пацієнтка виявилась повністю задоволена отриманим результатом і на даний момент відмовилась від продовження лікування, але розглядає можливість проведення подальших лікувальних заходів у майбутньому.

Таким чином, підсумовуючи вище наведене, можемо відмітити, що використання тимчасових дентальних імплантатів виявилось ефективним у 82% випадків, при чому якщо враховувати , що 92,4% імплантатів виконували свою функцію до моменту остаточного протезування на дентальних імплантатах, то рівень часткової опосередкованої ефективності буде ще вищим. Іншою перевагою їх використання можна вважати варіативність ортопедичної тактики на фоні низької собівартості протетичної конструкції. І нарешті, використання тимчасових імплантатів зменшує ризики втрати постійних імплантатів, що підтверджено високим процентом їх інтеграції, що в нашій практиці склав 97%.